

# Possíveis intercorrências do preenchimento facial com ácido hialurônico

*Possible complications of facial filling with hyaluronic acid*

Thaís Rayanne Faria<sup>1</sup>, José Barbosa Júnior<sup>1</sup>

<sup>1</sup> Centro Universitário de Formiga – Unifor-MG, Formiga, MG – Brasil.

## Resumo

**Introdução:** O preenchimento facial com ácido hialurônico é utilizado na biomedicina estética com a intenção de realizar harmonização facial, atenuação de rugas, melhora do contorno facial, suavização de olheiras e bolsas e aumento do volume labial. Esse tratamento é capaz de substituir, muitas vezes, procedimentos cirúrgicos, apresentando resultados estéticos satisfatórios, porém, existe a possibilidade de ocorrência de efeitos indesejados. Conhecer as possíveis intercorrências, como preveni-las e tratá-las é de extrema importância para o profissional da área. **Objetivo:** Investigar as possíveis intercorrências causadas pelo preenchimento facial decorrente da utilização de ácido hialurônico na harmonização facial. **Metodologia:** Revisão não sistemática da literatura com utilização dos portais de periódicos Pubmed, Medline, Lilacs, SciELO, Google Acadêmico e PEDro, utilizando as palavras chaves: preenchimento dérmicos, ácido hialurônico, hiperemia, equimose, necrose e seus correlatos. **Resultados:** Estudos mostraram a baixa incidência de efeitos adversos com preenchimento de ácido hialurônico, e dentre os eventos adversos têm-se edema, hiperemia, equimose, necrose tecidual, irregularidade de contorno e desconforto. **Conclusão:** Observou-se uma segurança da técnica de preenchimento com ácido hialurônico na harmonização facial quando se têm um bom conhecimento de anatomia, anamnese detalhada do paciente, assepsia e utilização de microcânulas, a fim de minimizar as principais intercorrências que são inflamação, hematomas, infecção, nódulos, cicatrizes hipertróficas e necrose tecidual. Caso ocorra complicações, apesar de todos os cuidados, a maioria delas pode ser tratada com injeção local de hialuronidase, oferecendo ao paciente um tratamento seguro e eficaz.

**Palavras-chave:** Preenchedores dérmicos; Ácido Hialurônico; Hiperemia; Equimose; Necrose.

*Autora correspondente:*

*Thaís Rayanne Faria*

*Endereço: Av. Padre Murilo de Almeida Conceição, 10, apto 301–  
Centro.*

*CEP: 37928-000 –São Roque de Minas (MG), Brasil.*

*E-mail: thaisrayanne@hotmail.com*

Recebido em: 03/03/2020

Revisado em: 26/08/2020

Aceito em: 02/09/2020

Publicado em: 10/11/2020

## Abstract

**Introduction:** The facial fill with hyaluronic acid is used in esthetics biomedicine with the intention of achieving facial composition, the mitigation of wrinkles, and the improvement of the facial shape, the smoothing of dark circles and bags and lip size growth. This usage is capable of replace oftentimes surgical procedures performing great results, otherwise with a chance of happening unwanted effects. It is very important to the practitioner of this field must understand the possible complications and how to prevent and treat them. **Goals:** Investigate the possible complications caused by the facial fill due the usage of hyaluronic acid in the facial composition. **Methodology:** Bibliografic revision using periodic portals like Pubmed, Medline, Lilacs, SciElo, Academic Google and PEDro with the key words: facial fill, hyaluronic acid, hyaluronidase, facial anatomy, complications, treatment and its correlates in the period from 1986 to 2019. **Results:** The studies showed low incidence of adverse effects with the fill of hyaluronic acid and among them we have edema, hyperemia, bruises, tissue necrosis, shape inequality and discommodity. **Conclusion:** A safety of the fill technique using the hyaluronic acid was observed in the facial composition when the practitioner has the knowledge of the patient anatomy and detailed anamnesis, asepsis and the usage of micro cannulas, in order to minimize the main complications that are inflammation, bruising, infection, nodules, hypertrophic scars and tissue necrosis. In case of occurring complications, despite all care, the most of them can be treated with a hyaluridase local shot giving the patient a safe and effective treatment.

**Keywords:** Dermal fillers; Hyaluronic acid; Hyperemia; Ecchymosis; Necrosis.

## Introdução

O processo de envelhecimento facial é consequência de múltiplos fatores intrínsecos e extrínsecos que interagem entre si, causando alterações estruturais e funcionais nos tecidos orgânicos. A epiderme se torna mais fina e a derme atrófica menos elástica, relativamente acelular e avascular<sup>1-3</sup>. Ocorre uma perda de volume devido à diminuição e ao reposicionamento da gordura facial além de remodelamento ósseo, considerados componentes fundamentais do envelhecimento facial<sup>3,4</sup>.

As manifestações clínicas do envelhecimento apresentam-se como sulcos profundos na pele, denominados rugas, que comprometem a estética e promovem a busca por procedimentos que venham a manter ou recuperar a aparência externa jovial<sup>5</sup>.

O rejuvenescimento facial recente não consiste apenas no tratamento de rugas obtido pelo estiramento tissular que as cirurgias plásticas fazem. Cada vez mais cresce a busca por tratamentos menos invasivos e mais harmônicos, por consequência, atualmente, o enfoque para obtenção de uma harmonização facial é fazer o relaxamento muscular e a volumização com ácido

hialurônico obtendo assim a restauração do contorno facial<sup>6</sup>.

A utilização de preenchedores dérmicos está dentre os dois procedimentos cosméticos minimamente invasivos e não cirúrgicos mais realizados de acordo com dados da Sociedade Americana de Cirurgiões Plásticos<sup>7-11</sup>.

Qualquer tratamento de preenchimento facial tem como objetivo a reestruturação da face e melhoramento do triângulo da juventude (ângulo aberto da orbitaria parede lateral, malar e definição do contorno da mandíbula)<sup>12-15</sup>.

Considerado atualmente como padrão ouro no tratamento estético o preenchimento com ácido hialurônico (AH) é utilizado para correção de sulcos, rugas, cicatrizes de acne, perda de contorno e reposição de volume facial, devido a sua praticidade de aplicação e boa margem de segurança, além de resultados visíveis imediatamente após a aplicação<sup>9</sup>.

O ácido hialurônico é um componente de todos os tecidos conjuntivos dos mamíferos e um polissacarídeo natural<sup>7</sup>. Sua estrutura química é semelhante entre as

espécies o que minimiza o risco de reações imunológicas<sup>16</sup>. Por ser natural e gradualmente degradado, apresenta baixa propensão a problemas associados à rejeição e a reações granulomatosas, podendo ser dissolvido facilmente com o uso de hialuronidase<sup>17</sup>.

Os preenchimentos faciais atuais são classificados em não reabsorvíveis e reabsorvíveis, sendo os reabsorvíveis aqueles que têm um efeito de permanência temporária nos tecidos<sup>18</sup>. O ácido hialurônico é o mais utilizado dentre os materiais de preenchimento reabsorvíveis, ele é enzimaticamente metabolizado ou fagocitado gradualmente em um período de 3 a 24 meses, dependendo do volume implantado nos tecidos<sup>2</sup>.

As contraindicações para o preenchimento são: gravidez, lactação, doenças sistêmicas autoimunes e imunodepressão, distúrbios de coagulação ou uso de anticoagulantes, inflamação ou infecção no local a ser tratado, e pacientes com distúrbios de comportamento<sup>19,20</sup>.

Frente a isso, o presente estudo teve como objetivo investigar as possíveis intercorrências causadas pelo preenchimento facial decorrente da utilização de ácido hialurônico na harmonização facial.

## Metodologia

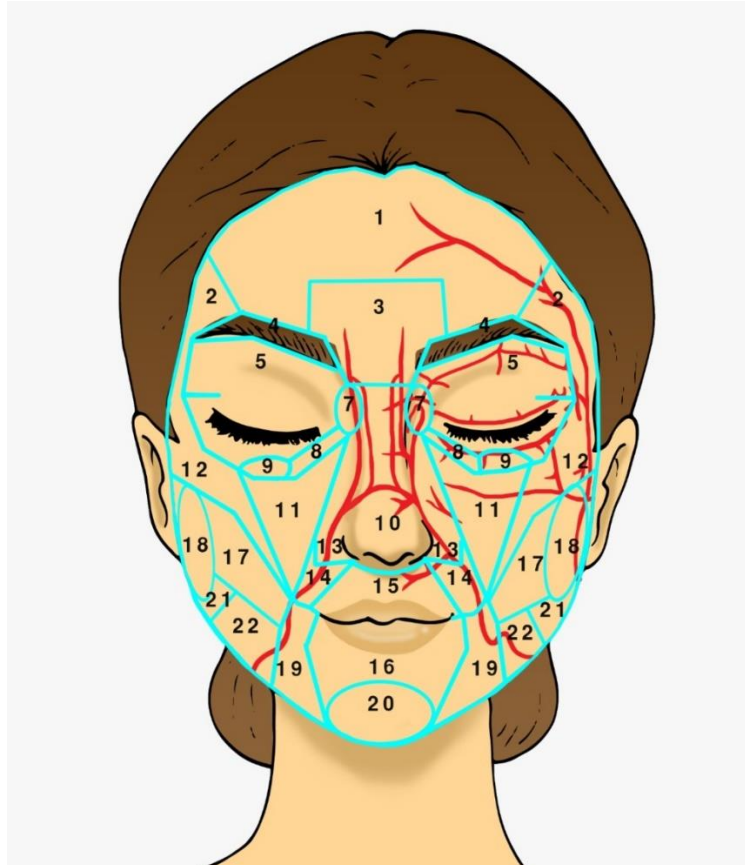
Para realização desta revisão bibliográfica foram utilizados os portais de periódicos Pubmed, Medline, Lilacs, SciELO, Google Acadêmico e PEDro, utilizando as palavras chaves: preenchimento dérmicos, ácido hialurônico, hiperemia, equimose, necrose e seus correlatos.

Os critérios de inclusão foram: publicações de ensaios clínicos randomizados ou não, com amostras humanas ou animais, e com utilização do preenchimento de ácido hialurônico, nos idiomas inglês, português, francês e espanhol.

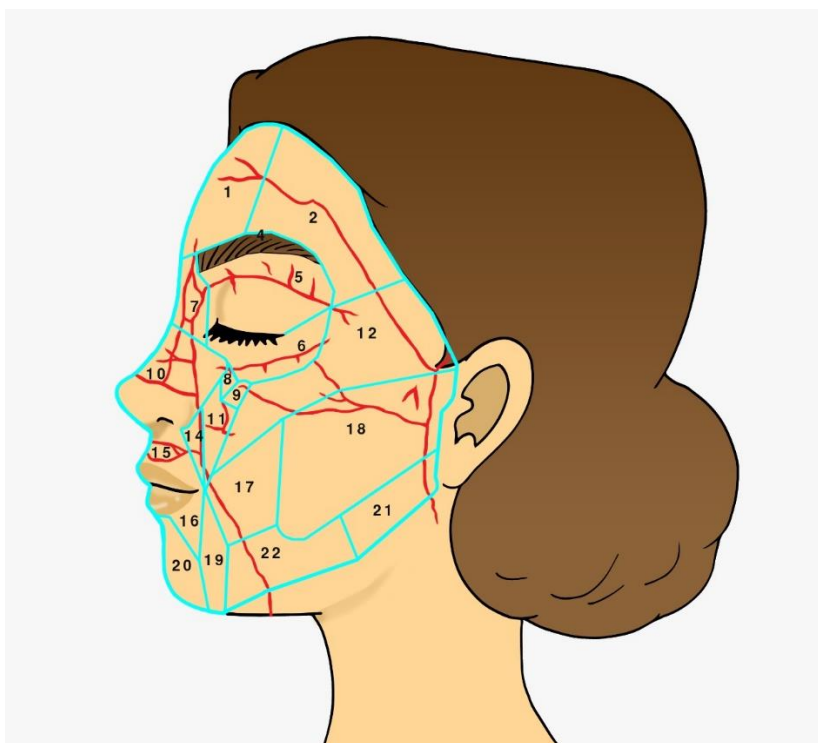
## Resultados

Apesar de ser considerado seguro, o preenchimento dérmico de ácido hialurônico não está isento de riscos e nem de reações adversas. Esses riscos podem ser: reações inflamatórias, pequenos hematomas, eritema, infecção, nódulos, abscessos nos sítios de aplicação, cicatrizes hipertróficas, necrose tecidual (por injeção intravascular ou compressão da rede vascular adjacente), edema persistente e granulomas. A maioria dessas complicações podem ser tratadas com injeção local de hialuronidase<sup>21,22</sup>.

A face é dividida em 21 regiões onde podem ser realizados preenchimentos: frontal, temporal, glabellar, supercílio, pálpebra superior, pálpebra inferior, nasociliar, sulco nasojugal, sulco palpebral lateral, nasal, malar, zigomática, fossa canina, sulco nasolabial, lábio superior, lábio inferior, bochecha, pré-aurícula, sulco lábiomental, mental, região mandibular posterior (borda anterior do masseter até o ângulo da mandíbula) e região mandibular anterior (entre o sulco melolabial e a borda anterior do masseter)<sup>23</sup> (**FIGURA 1; FIGURA2**).



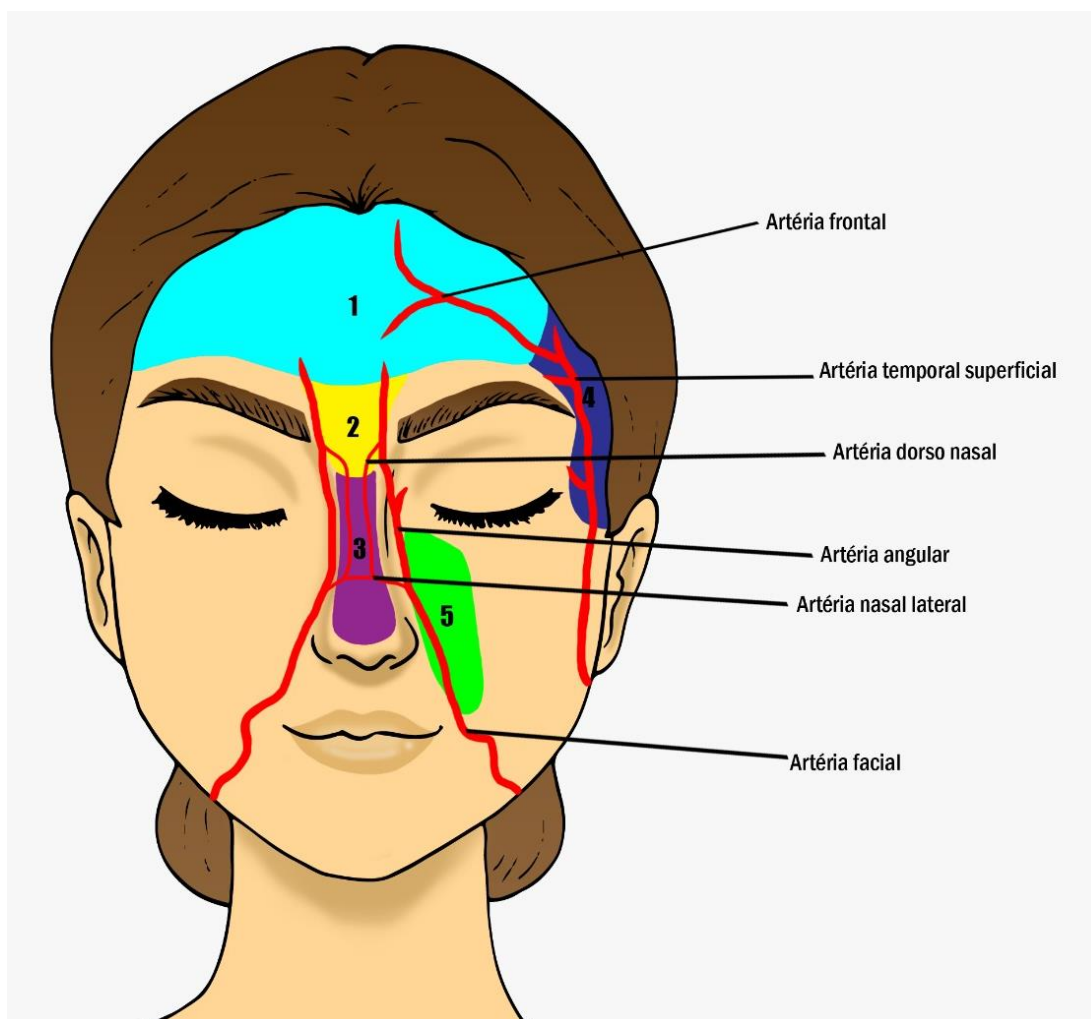
**FIGURA 1** - Vista frontal das 21 regiões onde podem ser realizados preenchimentos e principais artérias. As linhas azuis correspondem as regiões possíveis para preenchimento com ácido hialurônico. E as linhas vermelhas correspondem as principais artérias presentes. Adaptada de Tamura *et al.* (2013).



**FIGURA 2** - Vista lateral das 21 regiões onde podem ser realizados preenchimentos e principais artérias. As linhas azuis correspondem as regiões possíveis para preenchimento com ácido hialurônico. E as linhas vermelhas correspondem as principais artérias presentes. Adaptada de Tamura *et al.* (2013).

As regiões de maior risco para injeção de AH são glabella, testa, região nasal, sulco nasolabiais e têmporas, por serem regiões onde as artérias presentes tem comunicação direta com a artéria oftálmica que

vasculariza o olho e estruturas na órbita não sendo possível assim visualização dela na figura abaixo<sup>24</sup>. (FIGURA 3).



**FIGURA 3** - Regiões de maior risco para injeção de AH. 1. Testa, 2. Glabella, 3. Região nasal, 4. Têmporas, 5. Sulco nasolabiais. As linhas em vermelho representam as principais artérias próximas a tais regiões.

Estudos confirmam que a região da glabella é a principal região de risco para preenchimento, portanto o uso de AH injetável é contraindicado, devido à maior incidência de necrose por compressão local ou injeção intra-arterial na artéria supratroclear e supraorbitário, podendo causar até cegueira. A necrose pode ocorrer por injeção intravascular, compressão por grandes volumes de AH e/ou injúria vascular, diminuindo o suprimento sanguíneo local<sup>19,25</sup>.

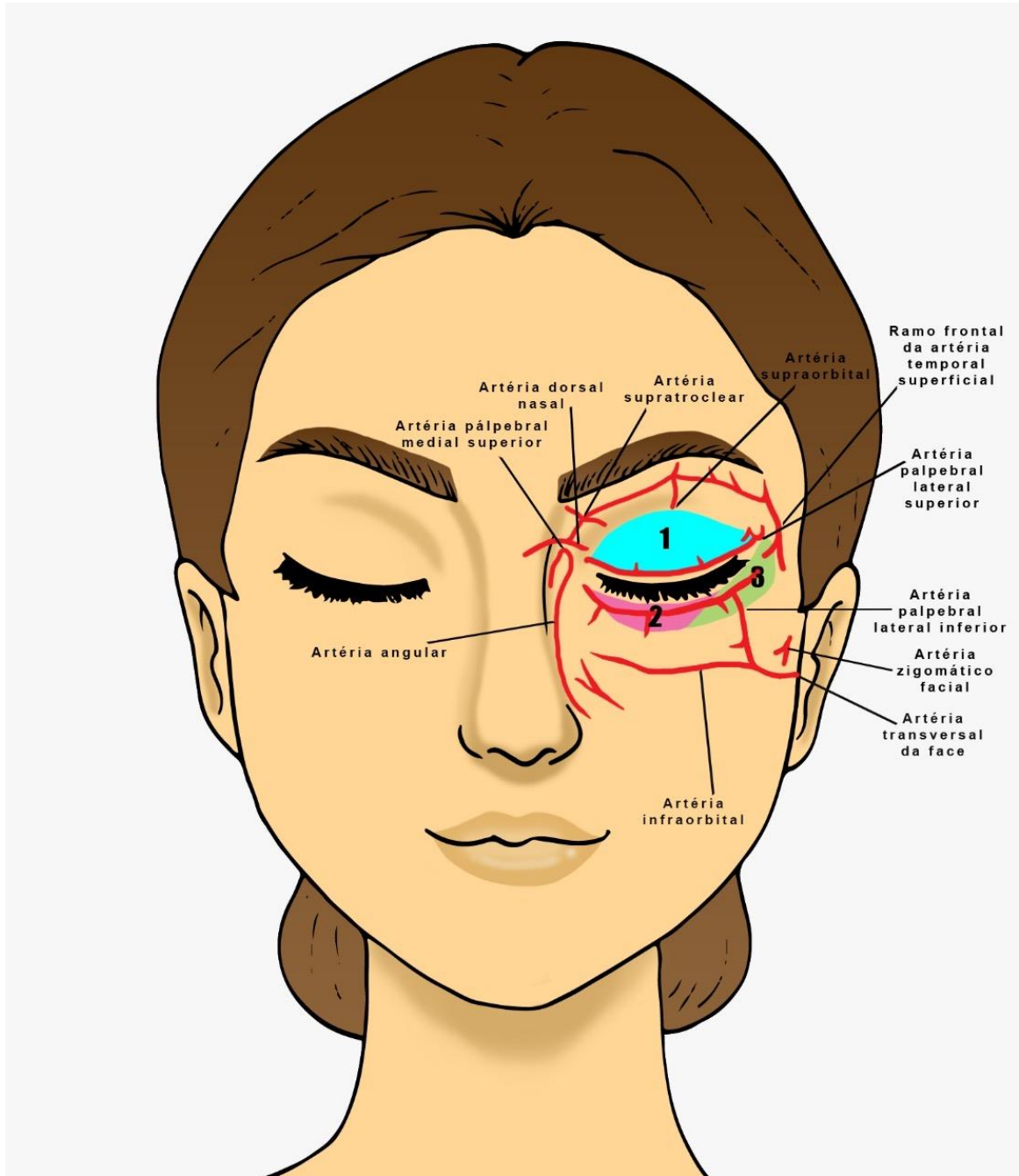
A região temporal apresenta riscos devido à existência da artéria temporal superficial, além do nervo e

das veias. A estrutura que gera preocupação é a artéria temporal, a injeção intravascular de preenchedores poderá levar à necrose tecidual e à embolização do produto<sup>24</sup>. Em revisão recente da literatura, encontraram cinco casos confirmados de cegueira após preenchimento nas têmporas porém apenas um com AH, três com gordura e um com silicone<sup>26</sup>.

A região periorbital, apresenta uma anatomia que prejudica a realização de preenchimento, as intercorrências mais temidas são quando ocorre à oclusão da artéria retiniana e a lesão do nervo óptico, essas



intercorrências podem ser evitadas por meio do conhecimento detalhado da anatomia facial<sup>27</sup> (FIGURA 4).



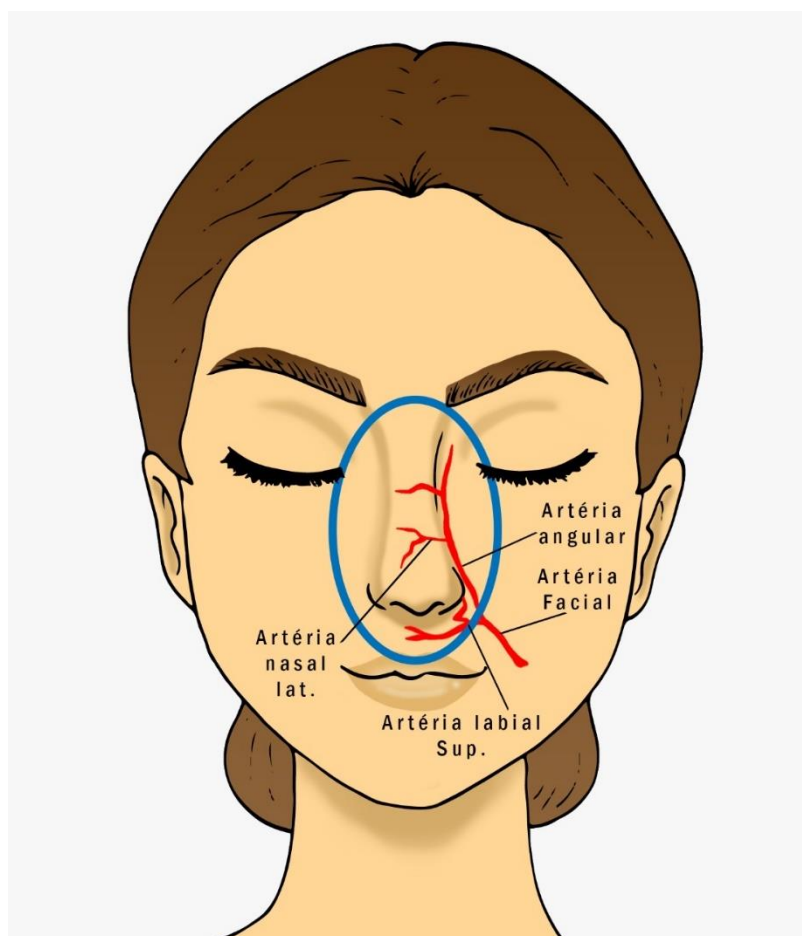
**FIGURA 4** - Regiões de maior risco para injeção de AH. 1. Região periorbital superior, 2. Região periorbital inferior, 3. Região periorbital lateral. As linhas vermelhas representam as principais artérias próximas a tais regiões.

Na região nasal, a complicação mais grave é a necrose. De acordo com a literatura, essa intercorrência ocorre pois o nariz apresenta menor distensibilidade permitindo assim uma quantidade limitada de volume subcutâneo. A necrose pode ocorrer por compressão ou

lesão vascular<sup>29</sup>. Esta região é a segunda área com maior risco de necrose por oclusão da artéria angular e também por apresentar circulação colateral deficiente para suprir a isquemia<sup>19</sup>. Para uma rinomodelação, deve-se levar em consideração pacientes que tenham sido submetidas à

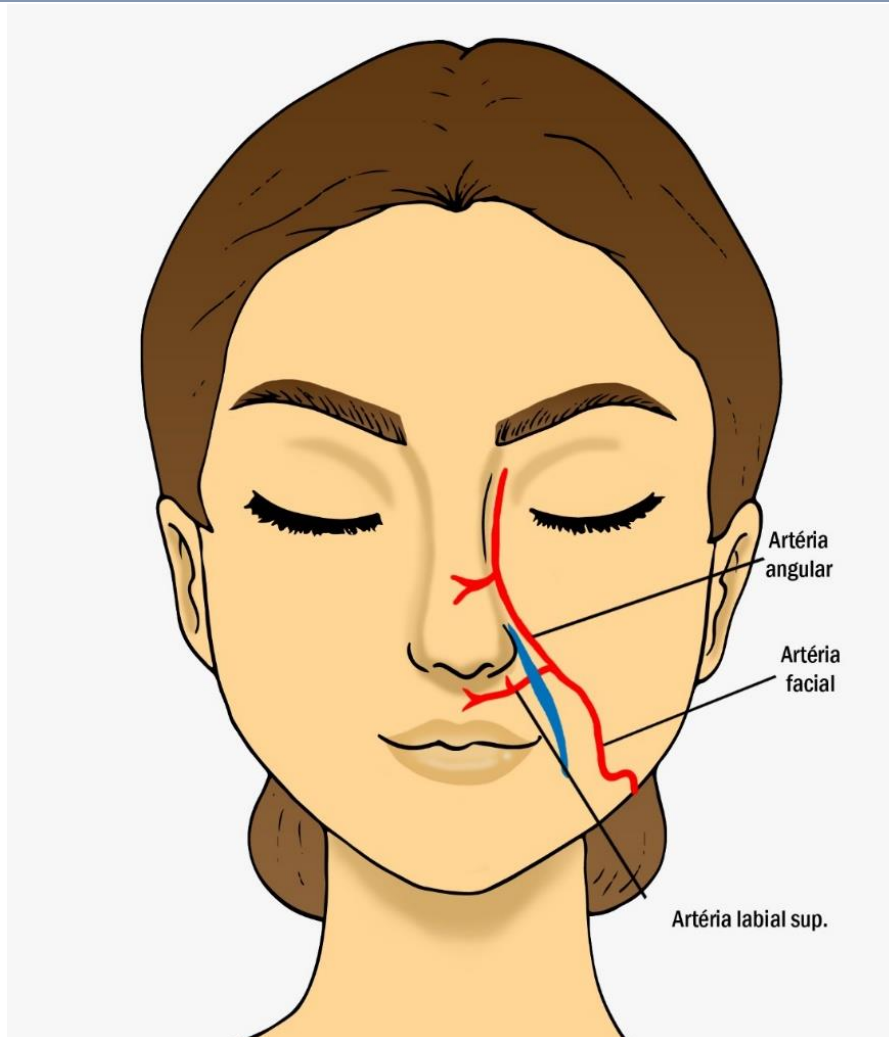
rinoplastia, cirurgia anteriormente na região septal. Estes pacientes poderão apresentar uma irrigação sanguínea comprometida devido ao fato das cirurgias plásticas no nariz causar alterações na vascularização da ponta nasal,

das narinas, da columela, da fossa canina, e eventualmente uma embolização poderia repercutir até nas artérias angulares<sup>23</sup> (FIGURA 6).



**FIGURA 5** - Vista frontal da delimitação da região nasal e as principais artérias. A linha azul representa a delimitação da região nasal, e as linha vermelhas representam as principais artérias próximas a tal região.

No sulco nasolabial pode ocorrer necrose cutânea por compressão dos vasos dérmicos, porém é mais rara<sup>29</sup>. As duas principais causas dessa complicação são embolias ou compressão da artéria devida à grande quantidade de produto injetado ou técnica incorreta. Os vasos principais que podem ser comprometidos são as artérias angulares e parte da artéria labial superior<sup>23</sup> (FIGURA 7).



**FIGURA 6** - Vista frontal da delimitação do sulco nasolabial e as principais artérias. A linha azul representa a delimitação do sulco nasolabial, e as linhas vermelhas representam as principais artérias próximas a tal região.

Estudos confirmam que caso ocorra oclusão vascular, pela presença de livedo reticular, branqueamento local ou queixa de dor aguda, o procedimento deve ser interrompido imediatamente, e o local e a área vizinha devem ser inundados com hialuronidase (de preferência injetada com cânula) e massageados. Outras medidas que podem ser empregadas são calor local e massagens<sup>30,31</sup>.

Preenchimentos dos sulcos nasojugal e palpebromalar com uso de ácido hialurônico são eficazes e apresentam alto nível de satisfação dos pacientes, resultados duradouros e os efeitos adversos foram autolimitados e de resolução espontânea<sup>33</sup>.

Vários estudos mostraram a baixa incidência de efeitos adversos com preenchimento de ácido hialurônico, como edemas, hiperemia, prurido, equimose,

irregularidade de contorno, alteração da coloração, desconforto e aparecimento de lesão tipo acne no local da aplicação<sup>33-38</sup>.

### Discussão

Devido ao crescimento do uso de preenchimento de AH, tornou-se mais frequente o aparecimento de intercorrências. Apesar de tratar-se de uma substância absorvível pelo organismo e da maioria dos efeitos adversos ser apenas inestética, algumas intercorrências necessitam de tratamento agressivo e rápido, de forma a minimizar o risco de sequelas ou morbidades<sup>39</sup>.

O conhecimento sobre anatomia é imprescindível para os profissionais que trabalham na área da harmonização facial, tornando-se possível evitar grande parte das intercorrências. Apesar de ser impossível evitar



cada vaso sanguíneo, com muito estudo é possível minimizar riscos e realizar injeções seguras de preenchimento de AH, prevenindo efeitos colaterais duradouros e irreversíveis<sup>23,25,40</sup>.

Durante o preenchimento facial a maior atenção que se deve ter ocorre devido à oclusão arterial, por se tratar de intercorrências mais graves relacionadas à injeção de preenchedores, portanto, não apenas os músculos devem ser de conhecimento dos profissionais que trabalham nessa área, mas também o sistema arterial deverá ser de total conhecimento.

A artéria facial e suas ramificações é muito estudada e de grande importância, o trajeto dessa artéria é na superfície externa da mandíbula, sob o platísmo até o canto interno do olho. Cruza o músculo bucinador e a maxila, profundamente aos músculos zigomático maior e elevador do lábio superior esta artéria é a principal na irrigação labial e nasal, sendo o conhecimento de seu trajeto de grande valia para o sucesso do tratamento com ácido hialurônico<sup>23</sup>.

Outros fatores primordiais que devem ser observados no preenchimento são a assepsia local e a anamnese. É indispensável que antes de iniciar o procedimento seja realizada uma assepsia local adequada evitando assim efeitos adversos de infecção<sup>41</sup>. É de suma importância uma boa anamnese sobre o histórico de distúrbios hemorrágicos, herpes, doenças autoimunes, gravidez, alergias, tendência à formação de queloides e uso de medicamentos, tais como anticoagulantes ou vitaminas/suplementos fitoterápicos associados a sangramento prolongado<sup>40</sup>.

Não existem preenchedores faciais totalmente privados de riscos, podendo até profissionais experientes se depararem eventualmente com reações imediatas, como eritema e sangramentos, devido a acidentes na aplicação e variações anatômicas ou intercorrências tardias como a nodulação<sup>42</sup>.

Algumas complicações durante o preenchimento podem ser evitadas com a utilização das microcânulas que são semelhantes às agulhas, porém apresentam ponta romba e abertura lateral próxima à ponta, por onde é injetado materiais de preenchimento<sup>43</sup>.

Vários estudos observaram que a ponta romba, e a maior flexibilidade da microcânula comparada à agulha, permite um deslizamento sob a derme com menor trauma nos tecidos e vasos. Além disso, a abertura única da microcânula oferece ampla cobertura para cada ponto de entrada, o que diminui a liberação de histamina diminuindo a formação de edemas, eritema, hematomas, além de provocar menos dor e diminuição no tempo de recuperação<sup>43-46</sup>.

O uso das microcânulas de ponta romba simplificou as injeções de preenchimento e produziu menos hematomas, equimoses e dor com recuperação mais rápida<sup>47</sup>.

Portanto uma das medidas importantes para prevenir complicações durante o preenchimento de AH é a utilização de microcânulas que apresenta diversas vantagens, como mais segurança e rapidez para preencher planos profundos, possibilidade de atingir áreas distantes com único orifício, redução da dor, traumatismo físico e psicológico, edema e formação de hematomas, além de recuperação mais rápida.

Um grande número de autores relata que o AH tem um tempo médio de permanência tissular de 9 meses<sup>2,48,49</sup>, porém, se o paciente não estiver satisfeito com o resultado obtido com o preenchedor, esse pode ser rapidamente eliminado do organismo por uma enzima chamada hialuronidase.

Na derme essa enzima existe naturalmente e age por despolimerização do AH, um mucopolissacarídeo viscoso, componente essencial da matriz extracelular e responsável por manter a adesão celular, funcionando como “cimento”<sup>31</sup>.

A literatura mostra como a hialuronidase é uma ótima opção terapêutica para as raras reações adversas decorrentes do preenchimento com AH. Comumente utilizada nos casos de excesso de preenchimento cutâneo (*overcorrection*), depósito feito em plano incorreto da pele, quando se apresenta nódulos, assimetrias ou simplesmente quando o paciente não gosta do resultado obtido<sup>50-55</sup>.

O presente estudo, de acordo com a literatura, reafirma que o preenchimento com AH é um técnica

segura e eficaz na harmonização facial. Acredita-se que os resultados encontrados são de grande importância para a prática clínica do biomédico esteta, visto que o envelhecimento causa grande desconforto e baixa autoestima entre as pessoas em geral. A técnica provavelmente só não é mais utilizada devido ao alto custo, o que gera menor acessibilidade.

## Conclusão

Com base nos resultados encontrados, observa-se a segurança da técnica de preenchimento com ácido hialurônico na harmonização facial. Contudo, faz-se necessário um bom conhecimento de anatomia e da técnica empregada, anamnese detalhada do paciente, assepsia e utilização de microcânulas a fim de minimizar as principais intercorrências que são inflamação, hematomas, infecção, nódulos, cicatrizes hipertróficas e necrose tecidual. Caso ocorra complicações, apesar de todos os cuidados necessários, a maioria delas pode ser tratada com injeção local de hialuronidase, oferecendo ao paciente um tratamento seguro e eficaz.

## Declaração de Conflito de Interesses

A autora declara não ter havido conflitos de interesses durante as etapas de realização deste manuscrito.

## Referências

1. FENSKE, N. A.; LOBER, C. W. Structural and functional changes of normal aging skin. **Journal of the American Academy of Dermatology**, New York, v. 15, n. 4, p. 571-585, 1986.
2. ACHILLES, R. Imunologia e Biocompatibilidade. In: MAIO, M. **Tratado de medicina estética**. São Paulo: Roca, 2004. p. 1215-1223.
3. RASPALDO, H. Volumizing effect of a new hyaluronic acid sub-dermal facial filler. A retrospective analysis based on 102 cases. **Journal of Cosmetic e Laser Therapy**, v. 10, p. 134-142, 2008.
4. ROHRICH, R. J.; PESSA, J. E. The fat compartments of the face: anatomy and clinical implications for cosmetic surgery. **Plastic and Reconstructive Surgery**, v. 119, p. 2219-2227, 2007.
5. PERENACK, J. Treatment options to optimize display of anterior dental esthetics in the patient with the aged lip. **Journal of oral and Maxillofacial Surgery**, New Orleans, v. 63, n. 11, p. 1634-1641, 2005.
6. TEZEL, A.; FREDRICKSON, G. H. The science of hyaluronic acid dermal fillers. **Journal of Cosmetic e Laser Therapy**, v. 10, p. 35-42, 2008.
7. FRANK, P.; GENDLER, E. Hyaluronic acid for soft tissue augmentation. **Clinics in Plastic Surgery**, v. 28, n. 1, p. 121-126, 2010.
8. BAUMAN, L. S.; MONTEIRO, E.O. **Can one filler do it all**. How to Choose a Filler. Skin and Aging, 2005.
9. MONTEIRO, E. O.; PARADA, M. B. Preenchimentos faciais. **Revista Brasileira de Medicina**, Especial Dermatologia, v. 67, n. 6, p. 6-14, 2010.
10. REQUENA, L.; REQUENA, C.; CHRISTENSEN, L.; ZIMMERMANN, U. S.; KUTZNER, H.; CERRONI, L. Adverse reactions to injectable soft tissue fillers. **Journal of the American Academy of Dermatology**, v. 64, n. 1, p. 5-7, 2011.
11. AMERICAN SOCIETY OF PLASTIC SURGEONS. **Plastic surgery pro1.cedural statistics**.2012. Disponível em: <<http://www.plastic-surgery.org/news/plastic-surgery-statistics/2012-plastic-surgery-statistics.html>>. Acesso em: 30 out. 2019.
12. ERAZO, P. J.; REGAZZINI, D.V.; CARVALHO, A. C. Preenchimento facial com ácido hialurônico: técnica dos pilares e malha de sustentação. In: YAMAGUCHI, C. H. **Procedimentos estéticos minimamente invasivos**, Editora Santos, Capítulo 38, 2005.
13. ERAZO, P. J.; CARVALHO, A.C. **Implantes faciais**. Robe editorial, 2006.

14. ERAZO, P. J.; CARVALHO, A. C. **Facial filler with hyaluronic acid: pillar technique and supporting mesh.** Berlin: IPRAS, 2007.
15. ERAZO, P. J.; CARVALHO, A. C.; ALEXANDER, T. **Relleno facial con ácido hialurónico: técnica de pilares y malla de sustentación.** In: Anales del Congreso FILACP, Quito-Ecuador, 2008.
16. MATARASSO, S. L.; CARRUTHERS, J. D.; JEWELL, M. L.; RESTYLANE, C. S. Consensus recommendations for soft-tissue augmentation with nonanimal stabilized hyaluronic acid. **Plastic and Reconstructive Surgery**, v. 117, 3 suppl., p. 35-43, 2006.
17. HEDÉN, P.; SELLMAN, G.; WACHENFELDT, M.; OLENIUS, M.; FAGRELL, D. Body shaping and volume restoration: the role of hyaluronic acid. **Aesthetic Plastic Surgery**, v. 33, n. 3, p. 274-282, 2009.
18. ZIMMERMANN, U. S.; CLERICI T. J. The histological aspects of fillers complications. **Seminars in Cutaneous Medicine Surgery**, Paris, v. 23, n. 4, p. 241-250, 2004.
19. CROCCO, E. I.; ALVES, R. O.; ALESSI, C. Eventos adversos do ácido hialurônico injetável. **Surgical e Cosmetic Dermatology**, São Paulo, v. 4, n. 3, p. 259-263, 2012.
20. PIEL LATINOAMERICANA. Capítulo 107: Preenchimentos avançados. **Dermatologia Ibero Americana**. 2011. Disponível em: <<https://piel-l.org/libreria/item/1290/>>. Acesso em: 30 out. 2019.
21. FERREIRA, N. R.; CAPOBIANCO, M. P. **Uso do ácido hialurônico na prevenção do envelhecimento facial.** 2016.
22. LIMA, C. C.; MACHADO, A. R. S. R.; MARSON, R. F. A utilização de implantes faciais a base de ácido hialurônico. **Revista Conexão Eletrônica**, Mato Grosso do Sul, v.13, n.1, 2016.
23. TAMURA, B. M. Facial topography of the injection areas for dermal fillers, and associated risks. **Surgical and Cosmetic Dermatology**, v. 5, n. 3, p. 23-48, 2013.
24. HWANG, C. **Periorbital injectables: understanding and avoiding complications.** **Journal of Cutaneous and Aesthetic Surgery**, v. 9, n. 2, p. 13-79, 2016.
25. ALMEIDA, A. R. T.; SAMPAIO, G. A. A.; QUEIROZ, N. P. L. Ácido hialurônico no rejuvenescimento do terço superior da face: revisão e atualização. **Surgical and Cosmetic Dermatology**; v. 9, n. 2, p. 113-121, 2017.
26. BELEZNAY, K.; CARRUTHERS, J. D.; HUMPHREY, S.; JONES, D. Avoiding and treating blindness from fillers: a review of the world literature. **Dermatologic Surgery**, v. 41, n. 10, p. 1097-1117, 2015.
27. RAVELLI, F. N. **Preenchimento profundo do sulco lacrimal com ácido hialurônico.** **Surgical and Cosmetic Dermatology**, v. 3, n. 4, p. 345-347, 2011.
28. BRAZ, A. V.; AQUINO, B. O. Filling of the nasojugal fold and the lateral infraorbital depression with a 30G microcannula. **Surgical and Cosmetic Dermatology**, v. 4, n. 2, p. 178-181, 2012.
29. MAGRI, Y. O.; MAIO, M. **Remodelamento do terço médio da face com preenchedores.** **Revista Brasileira de Cirurgia Plástica**, v. 31, n. 4, p. 573-577, 2016.
30. ALMEIDA, T. A. R.; SALIBA, A. F. Hialuronidase na cosmiaatria: o que devemos saber. **Surgical and Cosmetic Dermatology**, v. 7, n. 3, p. 197-204, 2015.
31. BALASSIANO, L. K. A.; BRAVO, B. S. F. Hialuronidase: uma necessidade de todo dermatologista que aplica ácido hialurônico injetável. **Surgical and Cosmetic Dermatology**, v. 6, n. 4, p. 338-343, 2014.
32. VIANA, G. A. P.; OSAKI, M. H.; CARIELLO, A. J.; DAMASCENO, R.W. Treatment of tear trough deformity with hyaluronic acid gel filler. **Arquivos Brasileiros de Oftalmologia**, v. 74, n. 1, p. 44-47, 2011.
33. GOLDBERG, R. A.; FIASCHETTI, D. Filling the periorbital hollows with hyaluronic acid gel: initial

- experience with 244 injections. **Ophthalmic Plastic e Reconstructive Surgery**, v. 22, n. 5, p. 335-341, 2006.
34. STEINSAPIR, K. D.; STEINSAPIR, S. M. Deep-fill hyaluronic acid for the temporary treatment of the naso-jugal groove: a report of 303 consecutive treatments. **Ophthalmic Plastic e Reconstructive Surgery**, v. 22, n. 5, p. 344-348, 2006.
35. COLEMAN, S. R. Plastic surgery educational foundation committee: cross-linked hyaluronic acid fillers. **Plastic and Reconstructive Surgery**, v. 117, n. 2, p. 661-665, 2006.
36. LEMPERLE, G.; RULLAN, P. P.; GAUTHIER-HAZAN, N. Avoiding and treating dermal filler complications. **Plastic and Reconstructive Surgery**, v. 118, 3 suppl. p. 92-107, 2006.
37. NICOLAU, P. J. Long-lasting and permanent fillers: biomaterial influence over host tissue response. **Plastic and Reconstructive Surgery**, v. 119, n. 7, p. 2271-2286, 2007.
38. ROHRICH, R. J.; GHAVAMI, A.; CROSBY, M. A. The role of hyaluronic acid fillers (Restylane) in facial cosmetic surgery: review and technical considerations. **Plastic and Reconstructive Surgery**, v. 120, 6 suppl., p. 41-54, 2007.
39. PARK, T. H.; SEO, S. W.; KIM, J. K.; CHANG, C. H. Clinical experience with hyaluronic acid-filler complications. **Journal of Plastic, Reconstructive e Aesthetic Surgery**, v. 64, n. 7, p. 892-896, 2011.
40. PARADA, M. B.; CAZERTA, C.; AFONDO, J. P. J. M.; NASCIMENTO, D. I. S. Manejo de complicações de preenchedores dérmicos. **Surgical and Cosmetic Dermatology**, v. 8, n. 4, p. 342-351, 2016.
41. SIGNORINI, M.; LIEW, S.; SUNDARAM, H.; BOULLE, K. L.; GOODMAN, G. J.; MONHEIT, G. et al. Global aesthetics consensus: avoidance and management of complications from hyaluronic acid fillers-evidence and opinion. **Plastic and Reconstructive Surgery**, v. 137, p. 961-971, 2016.
42. JUNKINS-HOPKINS, J. M. Filler complications. **Journal of the American Academy of Dermatology**, v. 63, n. 4, p. 703-705, 2010.
43. DEJOSEPH, L. M. Cannulas for facial filler placement. **Facial Plast. Surgical Clinics of North America**, v. 20, n. 2, p. 215-220, 2012.
44. ANTONIO, C. R.; ANTONIO, J. R.; COURA, M. G. G.; DAVID, E. F.; ALVES, F. T.; ROLLEMBERG, I. Microcannulas in dermatology: specifications. **Surgical and Cosmetic Dermatology**, v. 7, n. 3, p. 241-244, 2015.
45. LAZZERI, D.; AGOSTINI, T.; FIGUS, M.; NARDI, M.; PANTALONI, M.; LAZZERI, S. Blindness following cosmetic injections of the face. **Plastic and Reconstructive Surgery**, v. 129, n. 4, p. 995-1012, 2012.
46. NÁCUL, A. M. Contour of the lower third of the face using an intramuscularly injectable implant. **Aesthetic Plastic Surgery**, v. 29, n. 4, p. 222-229, 2005.
47. FULTON, J.; CAPERTON, C.; WEINKLE, S.; DEWANDRE, L. Filler injections with the blunt-tip microcannula. **Journal of Drugs Dermatology**, v. 11, n. 9, p. 1098-1103, 2012.
48. LUPTON, J. R.; ALSTER, T. S. Cutaneous hypersensitivity reaction to injectable hyaluronic acid gel. **Dermatologic Surgery**, Washington, v. 26, n. 2, p. 135-137, 2000.
49. FERNÁNDEZ-ACEÑERO, M. J.; ZAMORA, E.; BORBUJO, J. Granulomatous foreign body reaction against hyaluronic acid: report of a case after lip augmentation. **Dermatologic Surgery**, Madrid, v. 29, n. 12, p. 1225-1226, 2003.
50. LEE, A.; GRUMMER, S. E.; KRIEGEL, D.; MARMUR, E. Hyaluronidase. **Dermatologic Surgery**, v. 36, n. 7, p. 1071-1077, 2010.
51. RZANY, B.; BECKER-WEGERICH, P.; BACHMANN, F.; ERDMANN, R.; WOLLINA, U. Hyaluronidase in the correction of hyaluronic acid-based fillers: a review and recommendation for use. **Journal of Cosmetic Dermatology**, v. 8, n. 4, p. 317-323, 2009.

52. BRODY, H. J. Use of hyaluronidase in the treatment of granulomatous hyaluronic acid reactions or unwanted hyaluronic acid misplacement. **Dermatologic Surgery**, v. 31, n. 8, p. 893-897, 2005.
53. HIRSCH, R. J.; BRODY, H. J.; CARRUTHERS, J. D. Hyaluronidase in the office: a necessity for every dermasurgeon that injects hyaluronic acid. **Journal of Cosmetic e Laser Therapy**, v. 9, n. 3, p. 182-185, 2007.
54. HIRSCH, R. J.; COHEN, J. L.; CARRUTHERS, J. D. Successful management of an unusual presentation of impending necrosis following a hyaluronic acid injection embolus and a proposed algorithm for management with hyaluronidase. **Dermatologic Surgery**, v. 33, n. 3, p. 357-360, 2007.
55. KIM, D. W.; YOON, E. S.; JI, Y. H.; PARK, S. H.; LEE, B. I.; DHONG, E. S. Vascular complications of hyaluronic acid fillers and the role of hyaluronidase in management. **Journal of Plastic, Reconstructive e Aesthetic Surgery**, v. 64, n. 12, p. 1590-1595, 2011.